BEMERKUNGEN

zur

LEHRE VON DER OPERATIVEN BEHANDLUNG

der

NECROSE.

Von

Dr. Heinrich Stadelmann,

ausübendem Arzte in Nürnberg.



Erste Lieferung.

Necrosis interna.

Mit 3 Tafeln colorirter Abbildungen.

Nürnberg.

Bauer & Raspe.

(Julius Merz.)

1859.

Digitized by the Internet Archive
in 2016

https://archive.org/details/b22290114

Anregung dieser Arbeit ward mir die erste der erzählten Beobachtungen. Kein Fall könnte geeigneter sein in dem wichtigen Gegenstande Aufmerksamkeit dem vorangestellten Abschnitte zu gewinnen.

Die 50 Jahre alte, verhältnissmässig gut genährte, blass aussehende Kranke, hatte dunkelblonde, spurenweise grau untermengte Haare, dunkle Augen, zahnlosen Mund. Das erste Mal sah ich dieselbe am 22. October 1848 mit Herrn **Dr. von Fabrice**, dessen Hilfe einige Tage früher wegen eines bösen Beines gesucht worden war.

Folgender Zustand: rechter Oberschenkel, an dem man die Haut schwer verschob, voller als der linke. Auftreibung des Knochens vom *trochanter major* bis zu den Condylen. Stumpfwinklige Contractur des Kniegelenkes der kranken Seite. Im Anfange des unteren Schenkeldrittels, der Grenze zwischen *musc. vast. externus* und *biceps* entsprechend, eine Fistelmündung durch welche die Sonde etwa 1 Zoll nach dreien Richtungen, lediglich in Weichtheile, drang; auf- wie abwärts unter die Haut, gegen die rauhe Linie so tief, dass das hin und her bewegte Instrument äusserlich eben noch gefühlt wurde. Die Fistel eiterte schon lange, seit bald drei Monaten so ergiebig, dass zweimal tagüber verbunden werden musste. Die Kranke meinte, der Eiter entspringe weitab der Stelle des Ausflusses, da immer sehr viel komme, wenn morgens der Schenkel innen und oben geschwollen sei und man diese Schwellung mit der Hand presse. Der Verband war bei meinem ersten Besuche bereits gemacht. Die letztgenannte Oberschenkelfläche bot für den Augenblick nur einen fingerbreiten, harten Wulst, der, ohngefähr 1 Fuss lang, dem vorderen Rande des *m. gracilis* benachbart sein mochte.

Das Uebel begann vor 7 Jahren. Der leidende Schenkel habe kurz nach dem Wegbleiben der Katamenien, bezüglich deren wir nichts Ungewöhnliches erfuhren, ohne andere erweisliche Veranlassung als einen heftigen Stoss, der vorne, nahe dem Unterleib einwirkte, unter Gefühl des Schwerseins zu schmerzen und bei unveränderter Hautfarbe zu strotzen angefangen. Die Schmerzen traten in stürmischen Anfällen auf. Nach Jahr und Tag entstand die Fistel mit beträchtlichem Eiterergusse und grosser Erleichterung.

Die Eiterung nahm ab und zu. Gesteigerte Schmerzhaftigkeit kündigte stets grösseren Eiterverlust an.

Die Frau war ehedem, im 20. Jahre, ein einziges Mal schwer erkrankt, der Beschreibung nach am Typhus. Mit 24 Jahren verheirathet. Sechs glückliche Wochenbetten, die innerhalb 5/4 bis 2 Jahren auf einander folgten. Fünf der Kinder, jetzt gesunde, kräftige Leute, überlebten die Mutter.

Husten und Durchfälle waren öfter begleitende Erscheinungen dieser Eiterung gewesen und noch nicht lange wieder lästiger geworden. Argwohn auf Erkranktsein der Lungen oder des Herzens rechtfertigte die Untersuchung der Brust nicht. Puls klein, etwas beschleunigt (88 — 92). Seit mehreren Wochen geringerer Appetit. Klage über Schwinden der Kräfte.

Sparsamer, röthlicher, trüber Urin.

Keine Neigung zu Schweissen.

Ueber die Dauer der Knieverkrümmung erfuhr man nichts Bestimmtes.

Die willkürliche Beweglichkeit des gewöhnlich nach aussen gewendeten kranken Beines mühsam.

Die Angabe über Eiterstockung bestätigte sich. Wir erneuten den Verband erst am nächsten Morgen und erblickten in der That einige fingerbreit unterhalb der Schenkelfalte, nach vorne von den Adductoren, eine schwappende, nicht scharf abgegrenzte Erhöhung. Beim Druck darauf wurde der harte Wulst prall und aus der Fistel strömte guter Eiter, an Menge wohl 3 Unzen. Nicht viel weniger lieferten in den letzten Monaten die abendlichen Verbände.

Leichterer Untersuchung wegen erweiterten wir die Fistel der Länge nach, fanden hierauf die Haut nach oben bis an den grossen Rollhügel, unterhalb der Aufbruchsstelle beiläufig 2 Zoll unterwühlt und schnitten den längeren Theil dieses Eiterbettes auf. Die Seiten mit schwammigen Granulationen besetzt. Vom unteren Wundwinkel aus glitt die Sonde durch die Kniekehle zur Haut der entgegengesetzten Seite. Den Finger schloss der enge Weg aus.

Lichtung der Zweifel war umsonst gehofft, die Verlegenheit begann. Wider den idiopatischen Abscess sprachen Krankengeschichte sowohl, als gegenwärtige Sachlage. Aber welches Leiden des Knochens deutete sich durch dessen Verdickung an? Eine Caverne? Nach Jahren blieb, seltsam genug, Tuberculose des Scelettes ohne Zehrfieber und auf den ursprünglichen Sitz beschränkt. Uebrigte die Wahl zwischen zweien Ausgängen der *ostitis:* Abscess und Necrose. Das erste Mal einem eiternden Knochenabscesse gegenüber, sah ich mich nach Gelerntem rathlos, die neuesten Werke, welche ich haben konnte, von den Zeitschriften abgesehen, enthielten nichts hier zu Verwerthendes. Wegen des höchst wahrscheinlich grossen, sicherlich längst lockeren Sequesters, so wie wegen des stark verdickten Gehäuses erweckte die Schwierigkeit einer Operation der Necrose bei diesem erschütterten Körper Bedenken, um wie viel mehr die ungleich gefährlichere Amputation des Oberschenkels. Und wo konnte im Gesunden amputirt werden?

Chirurgische Untersuchung klärt die Ausbreitung gewisser Krankheiten der Röhrenknochen nicht auf. Das ganz und durchaus von schleichender Entzündung und deren Folgen befallene Schenkelbein, welches einst **M. Jäger,** mein stets verehrter Lehrer, unvorbereitet aus dem Hüftgelenke löste, schien höchstens in der unteren Hälfte schadhaft.[1]) — Hätte unsere Kranke nach .Ueberstandenem die verwundendste der verstümmelnden Operationen ertragen?

Baldige Minderung des Eiters. Zwei Verbände täglich, bei denen die Ansammlung niemals die Kniekehle überschritten hatte.

---

[1]) „Das Innere des Schenkel-Kopfes und Halses weich und gefässreich. Eine cariöse Fistel verlief vom *trochanter minor* bis zur Spitze des *trochanter major,* wo sie sich öffnete. An der Stelle der ersten Durchsägung (gelegenheitlich der Amputation) war der hintere Theil des Schenkelbeins in der Mitte cariös, d. h. die einzelnen Knochenlamellen aus einander gewichen, von der Markhaut entblösst und schwärzlich. Nach unten Sequester, die mit *caries* der Condylen zusammenhingen". Die, November 1832, Operirte lebt, da ich schreibe, noch in einem Dorfe bei Nürnberg.

Wir wählten essigsaures Blei und Opium, nachdem die Reizung der Athmungs- und Verdauungsorgane beschwichtigt, Chinin. Die Kranke erholte sich.

Zwei Monate später stieg der Eiter wieder bis zur Höhe der anderen, noch unberührten, seiner Bahnen, der bisher leer gebliebenen inneren. Dahin kam eine Gegenöffnung. Unter dem speckig entarteten, verdickten Fettpolster der Haut eine geräumige Höhle. Den Grund derselben bildeten alles Zellgewebes beraubte, anatomisch präparirten ähnliche Muskeln. Diese Höhle setzte sich, nach unten immer enger werdend, in der Gegend der Kreuzung des *m. sartorius* und der *arter. cruralis*, wo der Schnitt aufhörte, mit plötzlicher Wendung gegen die grossen Gefässe fort. Weiteren Aufschluss erhielt man nicht.

Heischte dauernder Eiterverlust entscheidende Massnahme, so sollte eine auf den Knochen berechnete diagnostische Operation leitend sein. Der Ort dazu war an der leicht nahbaren äusseren Seite des Schenkelbeins unten.

Nun trat unerwartete Besserung ein. Um die Mitte des Märzmonats füllte der Eiter höchstens 2 Esslöffel den Tag. Das Meiste sickerte aus dem äusseren Schnitte, wenn man über die Kniekehle strich. April und Mai. Der Eiter befleckte lediglich die Charpie, Druck auf die Kniekehle gab beiläufig einen Esslöffel voll. Die ersten 3 Wochen des Juni schätzte ich den 24stündigen Eiterbetrag auf 2 Unzen. Abermals folgte rascher Nachlass des heftigeren Eiterns. Gedachte Verschlimmerung hatte so wenig Nachhall, dass die Kranke den 15. Juli auf's Land übersiedeln konnte, von wo sie (20. September) gestärkt zurückkehrte. Während der Abwesenheit vom Hause Cholerine. Eine Schädlichkeit war nicht bekannt. Die äussere Wunde hatte sich bis auf 2 in der unteren Narbenhälfte befindliche Hervorragungen schwammiger Granulationen geschlossen. Die Innenfläche des Schenkels zeigte noch eine kleine granulirende Vertiefung. October 1849 wurde daraus ein haselnussgrosser, gitteriger, weitzelliger Sequester gezogen. Niemand ahnte Unheil, als Ende des nächsten Januars verdorbener Magen Brechdurchfall hervorrief. Nach 7 Tagen waren Erbrechen und die häufigen Darmentleerungen gehoben. Man gebrauchte bei geeigneter Diät anfangs Opium, später dieses Mittel mit Colomboextract. Jetzt fast versiegende, jauchige Ausscheidung. Keine Frostanfälle. Urin, nach dessen Farbe und Durchsichtigkeit letzter Zeit alle Organe gesund hätten scheinen sollen, weniger gelassen, dunkel. Marasmus. Tod 10. März 1850.

Die Angehörigen erlaubten vollständige Leichenöffnung nicht, Untersuchung des krank gewesenen Oberschenkels nur, weil es die Verstorbene gewollt.

Aeusseres der Leiche. Nicht abgezehrter Körper. Rechter Oberschenkel stärker als der andere. Beugung des Unterschenkels und Vernarbung, wie dies schon geschildert ist. Gewöhnliche Todtenstarre.

Die ersten Schnitte wurden nach den Zügen des Eiters gemacht. Innerhalb, wie ausserhalb des Schenkelbeines, eine von dessen unterstem Theile bis gegen die obere Hälfte reichende Fistel. Jene, die weitere, grenzte knochenwärts an die grossen Gefässe, die vom *m. vast. ext.* ein weniges überdachte, viel engere, an die Beinhaut. Beide Fisteln führten zur Kniekehle und dort in eine grosse, zwischen dem mit seiner Beinhaut überzogenen Knochen und den Weichtheilen befindliche Tasche, welche die hintere Fläche des *femur* durchbohrt entdecken liess (Tafel I Fig. 2 a) und jenseits der Durchbohrung eine grosse Höhle mit leicht beweglichen Sequestern. — Speckiges Gewebe bezeichnete die sonstige Ausdehnung der Eitergänge und umgab dieselben, so weit sie noch klafften. Abwechselnd Fetteinlagerung zwischen die Fasern der benachbarten Muskeln.

Das abgebildete, achthalb Zoll lange Stück des *femur* wird aus den Weichtheilen gelöst und abgesägt. Dieses allein gewann ich zu eigen.

Die Höhle ging fast durch den ganzen Knochen. Sie begann 2 Zoll unterhalb des grossen Rollhügels, endete tief in den Condylen, hatte, was die Spaltung offenbarte, bis an die untere Hälfte des abgenommenen Stumpfes (Tafel II Fig. 1 a — b) den Durchmesser des Markes (der Hüfte zu wies es die Sonde nach) und dehnte sich von dort flaschenförmig der Art aus, dass hin und wieder die Knochenrinde verdünnt war.

Die vor Augen gebrachten Wände der Knochenhöhle überkleidete schöne Granulation, zwischen welcher ein Anflug necrotischen spongiösen Gewebes in Form feiner Rahmen und Stacheln steckte. Granulationen umkränzten am oberen Knochenstumpfe die Hohlung; man fühlte keine rauhen Stellen darin.

Die, vor dem senkrechten Durchschneiden des unteren Stumpfes mit der Kornzange geholten, Sequester (Tafel II Fig. 3.), ein grösserer und mehrere kleinere, gehörten wie der ausgestossene dem Schwammgewebe an und nahmen ihre Lade der Länge, nicht aber den anderen Richtungen nach ein. Die Zellen enthielten Eiter, waren jedoch durch Aufträufeln von Wasser zu reinigen. Obwohl damit nichts anderes angefangen wurde, als dass man sie einige Tage wässerte, haben die necrotischen Maschenhaufen die Farbe gebleichter Knochen.

Schwammiges- und Rindengewebe ist noch stellenweise, den Markkanal entlang, die aufgelagerte Masse beinahe auf der ganzen Schnittfläche deutlich zu unterscheiden.

Die länglich runde, von rechts nach links 1, nach der Achse des Gliedes 1½ Zoll messende Oeffnung ist hart oberhalb der Condylen. Ränder grösstentheils scharfkantig, zackig, eine kleine Strecke wulstig.

Nach dem Abziehen der verdickten Beinhaut erschien eine zweite Durchbohrung des Schenkelbeins, geradeüber der Eiterpforte, in unmittelbarer Nähe des Knorpelüberzuges (Tafel I Fig. 1 b). Längendurchmesser 6, grösster Querabstand der scharfen Ränder 3 Linien.

Die knorrige Oberfläche des plumb aussehenden Knochens mit Gefässelöcherchen besät.

Querdurchmesser an der Absägungsstelle 1 Zoll 3 Linien, der engeren Höhle zwischen 3 und 4 Linien. Grösste Dicke einer Knochenwand 7 Linien (pariser Maas, das durchweg verstanden ist).

Hüft und Kniegelenk gesund.

Auch dem Befunde nach ist nicht wohl anzunehmen, dass schmelzende Tuberkelablagerung das Mark zerstörte. Wir vermissen die vielen, kleinen, fast kreisrunden Aufbruchsstellen der Knochencavernen, den Wänden der Höhle fehlen die kesselförmigen Vertiefungen. Der Gesammtmarkraum scheint kein Lieblingsort für umschriebene Tuberkelablagerung, um die sich's hier handeln würde. So habe ich bei **Rokitansky** (dritte Auflage des Lehrbuches), **Förster**[1]) und **Meinel**[2]) umsonst ein Gegenstück zu dem mitgetheilten Falle gesucht. **Meinel's** Abhandlung über Knochentuberculose enthält 111 Beispiele dieser Krankheit, die Mehrzahl von **Dittrich** untersucht. Dagegen kann ich aus Beschreibungen[3])

---

[1]) Handbuch der speciellen pathologischen Anatomie von Dr. August Förster. Leipzig 1854.

[2]) Vierteljahrsschrift f. d. praktische Heilkunde. Neunter Jahrgang 1852. Dritter Band.

[3]) *Muséum d'anatomie pathologique de la faculté de médecine de Paris.* Paris 1842. P. 342. Nr. 287 u. 288. — Meinel a. a. O. S. 69.

und eigener Anschauung darthun, dass Cavernen der Gelenkenden grosser Röhrenknochen am Marke begrenzt waren[1]).

Von den angeführten Präparaten des **Dupuytren**'schen Museums heben die Verfasser des Kataloges beträchtliche Massenvermehrung hervor. Diese Eigenschaft geht dem auf den ersten beiden Tafeln versinnlichten *femur* ab, ein Umstand indessen, der den versuchten Beweis kaum fördern dürfte. Nicht alle Schriftsteller legen cavernösen Knochen das Merkmal übertriebenen Zuwachses bei, wogegen auch die kranke *tibia* Fürst's spricht.

Man kann zwei der Entwicklung nach in etwas zu sondernde Arten des Knochenabscesses annehmen. Bei der einen Art kommt die Höhle durch Knochenschwund, bei der anderen überwiegend auf Kosten des Markes zu Stande. Erstere sehen wir gewöhnlich in den Enden der Röhrenknochen und, was ich erforscht, nur langsamen Ursprungs, letztere als Ausgang hitziger[2]) und schleichender Entzündung. Das fragliche Schenkelbein trägt dem Erörterten zufolge mit vieler Wahrscheinlichkeit die Spuren schleichender, eiternder Markentzündung.

Die Begriffe Knochenmarkentzündung und Knochenentzündung, Wunde und Gefässwunde trennt gleicher Unterschied.

Hitzige Knochenabscesse sind die selteneren.

Beeinträchtigt eiternde Entzündung der kleinen Markbehältnisse im Allgemeinen das Knochengewebe am meisten, so möchte der Sequester wegen die Frage erlaubt sein, ob nicht der Markraum Ursprungsstätte des Eiters war, und ob nicht der sich senkende, einen Ausweg suchende Eiter das Schwammgewebe des unteren Knochenendes ausweidete.

Das Missverhältniss zwischen Höhle und Mündung machte freiwillige Heilung unmöglich. Ueber die Schwankungen des Eiterverlustes fehlt Aufklärung.

Die Behandlung hing von ausgedehnterer Anwendung der diagnostischen Operation ab. Selbst wenn die bedeutendste Oertlichkeit des Knochens zugängig gemacht war, bedurfte es scharfer Instrumente, um die Besonderheit des Abscesses zu ergründen. Diagnostische Operationen helfen vielseitiger aus, als der Sprachgebrauch eingesteht. Sind es doch häufig atypische Operationen, durch die wir die Krankheit, oder die Heilaufgabe regelnde Einzelnheiten kennen lernen. Wer wollte die Operation des schleichend entstandenen Knochenabscesses anders denn unter die diagnostischen Operationen setzen? Die Anhaltspunkte sind Schwellung und Schmerz, am Krankenbette die Haupteigenthümlichkeiten der Knochenentzündung. Ueber den Werth des Schmerzes, als eines Kennzeichens für Eiter im Knochen, äussert **Stanley**[3]): Neuralgie, Entzündung und Abscess des Knochens könne man bisweilen schwer unterscheiden. — An den Stellen operirbarer Brüche ist eine dem Fingerdrucke nachgebende Geschwulst Unwegsamkeit des Darmes trifft damit zusammen. Was

---

[1]) Figuren 2 u. 3 der dritten Tafel. Den ersten Theil der Krankengeschichte siehe deutsche Klinik 1853. S. 63.

Drei Jahre überlebte Fürst, so hiess der Kranke, die Amputation. 11 Monate danach entstand am gesunden Fusse durch Stiefeldruck eine in den Schleimbeutel des Ballens der grossen Zehe führende Fistel. Entzweischneiden der darüber befindlichen Haut. Verschwären der Wunde. Unter Kräfteverfall und heftigem Schmerz folgte Knochenfrass des rechten Schulter-, des linken Handgelenkes, Eitersackung unterhalb des linken Jochbeins mit gleichzeitig beschränkter Beweglichkeit des Unterkiefers. Nach dem Aufbruche entleerte sich der Eiter vorzugsweise beim Kauen. Dem Tode gingen Gehirnerscheinungen voraus — mehrtägige Bewustlosigkeit, Anfälle von Convulsionen. Leiche nicht geöffnet.

Fig 1 der dritten Tafel ist der Knochen, die Erweiterung der unteren Fistel (a. b.) bloss angedeutet.

[2]) Gerdy. *Archives générales de médecine 1853. Volume II. Ve serie. Tome II.*

[3]) *A treatise on diseases of the bones.* London 1849. P. 43 u. 44.

bekundet, das Hemmniss sei Einklemmung und im Bereiche der Operationswunde gelegen? Ueberzeugen wir uns nicht bei vielen tief liegenden Neubildungen von der Möglichkeit der Hilfe, gar oft nur fristender, nach den ersten Zeiten einer Operation? Diagnostische Operationen gewähren noch mannichfaltigeren Nutzen.

Wenn unter den eiterungsgefährlichen Knochenkrankheiten der Abscess eine diagnostische Operation erfordert, darf die Trepanation weniger abschrecken, als sich überlassener Säfteverlust. Die Verwundung eines Knochens, in welchem Entzündung Eiter bildete, kann für unschädlich erachtet werden. **Petit's**[1]) Versicherung, mit der rechtzeitigen Operation des (geschlossenen) Knochenabscesses immer glücklich gewesen zu sein, bestätigen zahlreiche Belege. **Brodie**[2]), **Macfarlane**[3]), **Maisonneuve**[4]), **Jüngken**[5]).

Der Ausspruch über etwaige Nachtheile der diagnostischen Operation, wenn sie Knochencavernen enthüllt, bleibt der Zukunft vorbehalten. In meinem Falle nöthigte nach Erweitern des in der Operationswunde allein vorhandenen untern Ausführungsganges heftige Entzündung des nächsten (Knie-)Gelenkes zur schleunigen Amputation.

An Eiterhöhlen der Knochen, geschlossenen wie offenen, übt die Natur wenig ausgleichendes Bestreben. Der Eiter tritt aus denselben gemeinhin zögernd, würde ohne Nachhilfe vielleicht nicht immer in die Erscheinung treten. **Brodie** operirte nach 10, 12 und 18jähriger Dauer der Zufälle. Gewöhnlich sind die Aufbruchsstellen zu klein. Haben diese, wie mitunter, entblösste Ränder (eiternde Osteoporose[6], *necrosis interna*), so liegt darin die Bedingung ungefördert erfolgender Vergrösserung. Ob dem Ausflusse hinreichend Platz werde, ist unsicher; stets dürfte darauf eine lange, verschwendete, Zeit zu warten sein.

Mehr Vertrauen verdient die Kunst. Man heilt den grössten Knochenabscess durch Herausschneiden einer Wand der Höhle. Die Lehre hat **Petit**[7]) gegeben. Er setzte bei dem schleichenden (syphilitischen) Markabscesse eines Schienbeines 4 Trepankronen, zwischen denen die Brücken nicht geduldet wurden. Der Raum eines Abscesses des gleichnamigen Knochens und das Stück, welches **Jüngken** aus der vorderen Wand nahm, betrugen 3½ Zoll Länge. Die Kranken waren gerettet.

Das Leben muss um so ernster bedroht sein, wenn nach den Qualen vorheriger Entzündung Eiterverlust unablässig zehrt Gleichwohl trieb der geschlossene Knochenabscess die Chirurgen mehr zur That als der fistulöse. Für den fistulösen Knochenabscess und verwandte Zustände ging **Petit's** Beispiel wie unbeachtet vorüber. **Dupuytren**[8]) behandelte ein gebrochenes Oberarmbein 11 Monate, harrte aber der Callusbildung vergeblich. Resection der Bruchenden. Unteres Bruchstück sackförmig erweitert, zahlreiche Hydaditen bergend. Man entfernt viele. Fortan entquoll der Höhle starke, aufreibende Eiterung. **Stanley**[9]) berichtet, wie der sehr grosse fistulöse Abscess einer

---

[1]) Gerdy *Archives générales etc.* P. 453 u. 454.

[2]) Stanley a. a. O. S. 46 u. 47.

[3]) Gerdy a. a. O.

[4]) *Gazette des hopitaux 1855.* Nr. 5.

[5]) Deutsche Klinik 1855. Nr. 38.

[6]) Klose. Der Knochenabscess und seine Behandlung. *Günsburg's* Zeitschrift für klinische Medizin. III. Band 5. Heft. 1852. S. 329 u. folgende.

[7]) Gerdy a. a. O.

[8]) Die Knochenbrüche und Verrenkungen von J. F. Malgaigne, deutsch bearbeitet von Dr. C. G. Burger. Stuttgart 1850. S. 296.

[9]) *Illustrations of the effects of disease and injury of the bones etc.* London 1849. Plate VI.

tibia, 12 Jahre getragen, hektisches Fieber und Amputation herbeiführte, schweigt aber davon, dass die Abnahme des Gliedes vielleicht hätte vermieden werden können.

Gut bemass **Klose** die Bedeutung der absterbenden Knochenoberfläche bei der erwähnten Art von Knocheneiterung und schaffte das Hinderniss früher weg, als die Natur damit fertig wurde.

Klose's Abhandlung entbehrt noch der verdienten Aufmerksamkeit. Etliche Jahre darnach wird die Geschichte eines fistulösen Abscesses des *trochanter major* veröffentlicht, dessen verderblichem Verlauf man zusah. [1])

Die Heilung des **Dupuytren**'schen Falles, heisst es bei **Malgaigne**, beruhte auf der Resection „wenigstens eines grossen Theiles des so veränderten Fragmentes." Leicht verständlich wäre mit diesen Worten die Operation **Petit**'s nicht ausgedrückt.

Erschöpfendes Eitern des Markraumes aus verhältnissmässig enger Mündung erlebte ich bald wieder. — Sichtbarer Eingang der Eiterhöhle.

Schon mehrere Glieder der unter glücklichen Verhältnissen lebenden Familie, welcher der 3 Jahre alte Kranke väterlicher Seits entstammte, erlagen tuberculöser Lungensucht. Der Vater hat pastöses Aussehen und litt wiederholt an *mentagra*. Von der gesunden, kräftigen Mutter 8 Monate gestillt, fing der Kleine mit $^3/_4$ Jahren zu gehen an. Seine Gesundheit konnte nicht erwünschter sein, ehe die Familie nach dem 2. Lebensjahre bemerkte, dass der linke Fuss immer mehr geschont werde. Kein Mensch wusste warum. In der namhaft gemachten Gegend erhob sich langsam eine Eitergeschwulst. Nach deren halbjährigem Bestehen Röthung und Schmerzhaftigkeit. Einschnitt.

August 1850 wurde Herr **Dr. Sommer** gerufen und ich von ihm zur Mitbehandlung aufgefordert.

Auf der vorderen Fläche des, seiner ganzen Länge nach stark verdickten, linken Schienbeines, im oberen Ende des Knochenkörpers, führte eine nach der Linie des Gliedes länglich runde Oeffnung, welche gross genug für die Spitze des Zeigefingers war, in eine Höhle, deren hintere Wand abgestorbenes schwammiges Knochengewebe ausmachte. In dieser Höhle drang die gebogene Sonde wenige Linien nach oben, gegen unten 1 Zoll. Die umgebende Haut mit dem Knochen verwachsen, vom Eiter geröthet, glänzend. Noch nicht loser Sequester. Der Eiter, welcher 8 Monate hindurch mehr oder weniger reichlich floss, rahmartig, aber stark riechend und in solchem Uebermaas, dass ohnerachtet zweimaligen Verbindens Verbandstücke und Unterlagen durchweicht waren. Nicht zurückgebliebenes Wachsthum. Blasses, welkes Gesicht. Am Halse theils harte, theils

---

[1]) Canstatt's Jahresbericht. Leistungen in der Pathologie des Bewegungsapparates im Jahre 1854, bearbeitet von Gleitsmann. S. 49.

verschwärte Lympfdrüsen. Aufgetriebener Unterleib. Magerkeit der Gliedmassen. Schlechte Esslust, weisslich belegte Zunge, träger Stuhlgang. Beschleunigter Puls. — Weinerliche Stimmung.

Kein Zweifel, dass man hier centrale Necrose hatte. Die Kloake stellte den Weg zur Innenfläche des Sequesters dar. Die Krankheit musste viel weiter verbreitet sein, als die Sonde nachwies; dafür sprach ausser der Verdickung des Knochenkörpers die starke Eiterung.

Die Eltern begriffen das Aengstliche der Lage. Wir konnten wohl nur an Arzneien denken. Erst eröffnende, sodann bittere und Jodmittel, dazu Kleien-, Malz-, Lohbäder. Damit sich der Eiter nicht verhalte wurde der Fuss höher als das Knie gelagert.

Nach 12 Wochen Ernährung besser, Säfteverlust unbedeutend. Innerliche Verordnungen ausgesetzt.

Zufrieden stellen konnten uns die Dinge nicht. Das Schicksal meiner Kranken, jener unglücklichen Frau, mahnte. Waren auch Ursache wie Lebensalter durchaus verschieden von dem zu Anfang gestellten Falle, so gestattete doch die Form der Krankheit Vergleich. Der Gedanke symptomatischer Anwendung der Operation des fistulösen Knochenabscesses war mithin natürlich. Chirurgischem Handeln, wozu die Zeit gekommen däuchte, stand indessen eine herrschende Ansicht entgegen.

Der Satz, vor unbestrittener Beweglichkeit des Sequesters sei Operiren bei Necrose zu widerrathen, da ein noch nicht vollendeter Krankheitsvorgang gestört werde (**Dieffenbach**[1]), war damals in Deutschland, so viel ich weiss, noch fest geglaubt.

Welcher Vorgang hätte nun gegebenen Falles gestört werden sollen?

Es galt zu prüfen, ob entzündete Knochen nicht verwundbarer seien, als eiternde. Entzündetem Gewebe begegnete man möglicher Weise zwischen Knochenrinde und Sequester.

Auf **Stromeyer's**[2]) Klinik kam ein Mann mit syphilitischer Knochenentzündung (*tibia*). Am schmerzenden Orte wird Eiter vermuthet und trepanirt. Die Erwartung ist getäuscht. Weder die Operation hinderte die Heilung, noch das spätere Aetzen der Knochenwunde.[3])

---

[1]) Die operative Chirurgie von **Joh. Friedr. Dieffenbach.** Leipzig 1844. Erstes Heft. S. 47.

[2]) Handbuch der Chirurgie von **Dr. Louis Stromeyer.** Freiburg im Breisgau 1846. S. 442.

[3]) Ich machte seither am Fersenbein eine Resection, theils im entzündeten, theils im Uebergang zur Eiterung befindlichen Knochengewebe, und erfuhr als alleinige Unannehmlichkeit zufälligen, die Heilung der Wunde verzögernden Verlust an Weichtheilen.

Der unbeträchtlich vergrösserte Knochen war durch zwei auf der äusseren Fersenfläche mündende Fistelgänge entblösst und uneben zu fühlen. Hörbares Anstossen der Sonde. Geringe Schwellung der Weichtheile.

Anfangs war die Operation eine diagnostische. Die Unmöglichkeit des Gehens, die Empfindung von Schwere beim Herabhängen des kranken Fusses, endlich die zeitweisen Schmerzanfälle desselben begründeten die Vermuthung, es sei mehr als vielleicht oberflächliche Necrose gegeben.

Der Kranke war zur Zeit der Operation angehender Sechziger, hatte stets ein sehr thätiges Leben geführt, in Folge von Spiegelglasbelegen lange an Mercurialzittern gelitten, und den Typhus zwei Jahre vor Ausbruch des Knochenleidens überstanden.

Selbiges dauerte als er sich, October 1852, an mich wandte, bereits vier Monate und wurde von einem heftigen Stosse auf die hintere Fersenfläche hergeleitet. — Nebenbei chronische *bronchitis*, welche seit Jahren jedesmal mit der ungünstigen Witterung eingetreten sein soll. Weder dumpfer Ton unter den Schlüsselbeinen, noch Höhlenrasseln. Kein Fieber. Gute Kräfte.

Operation. Bilden eines rechtwinkligen Lappens aus den Weichtheilen der äusseren Fersenhälfte. Der senkrechte Schnitt, oben an der Ferse beginnend, streifte den äusseren Rand der Achillessehne, der wagrechte die Fusssohle. Was als Entblössung gefühlt wurde, war eine dunkelfarbige Vertiefung, die mitten auf der hinteren Fläche des *calx* mehrere Linien lang, aber kaum über linienbreit, vom äusseren Rande der Achillessehne schräg nach unten und aussen

Diese Thatsache ermuthigte mich zu einem Unternehmen im Sinne der erhaltenden Chirurgie.

Den 9. November 1850 legte ich die betreffende Schienbeinfläche dem Fussgelenk entgegen, erforderlich frei und erweiterte die Knochenfistel von den seitlichen Rändern der Mündung aus nach der im Verlauf der Hautwunde ermittelten Länge ⌊⌋förmig, wie der Umriss voraussetzen lässt, mit dem Osteotome. Erreicht war das untere Ende der Höhle, nicht aber der Krankheit. Man durfte nicht stehen bleiben, denn hatte das zu Entfernende noch irgend beträchtliche Grösse, so drohte vor und nach dessen Ausstossung Eiterverlust; nachher indem alsdann die Verhältnisse des fistulösen Knochenabscesses von neuem zu fürchten standen. Das Mark lagerte unterhalb der Wunde in grossmaschigem Schwammgewebe, weswegen die Sonde nichts mehr nützte. Das Uebrige geschah folgender Massen. Ich trennte die Haut bis nahe dem innern Knöchel ab und setzte, die obigen Winkel wiederholend, das Aussägen 6 Linien lang erst an der Knochenrinde, hierauf am Sequester fort. Dabei leitete mich das Gehör. Nach Durchdringung der Lade hatte nämlich das Drehen der Kette anderen Ton als auf der Oberfläche: es lautete ähnlich, wie wenn beim Aufmachen des Schädels die innere Tafel berührt wird. Ohne jene Vorsicht lief das Mark Gefahr, da man die Ausdehnung der Krankheit nach unten nicht kannte. Ziemlich leicht wich das umschriebene Stück Knochenrinde, deren Innenseite entzündlicher Erweichung durchaus entbehrte, dem in einen der Schnitte gesetzten Hebel (Stielhacken des Osteotomes). Die Sequesteroberfläche gelbbräunlicher Farbe. Am Sequester

---

verlief. Ein Theil der kranken Stelle zog sich in entgegengesetzter Richtung von der eben bezeichneten unter die Sehne. Nachdem der ⌊ in einen ⊥ Schnitt verwandelt worden trennte ich die Sehne von ihrem Ansatze. Der Knochen war gegen oben und innen einfach entblösst. Die Vertiefung überschritt den äusseren Rand der Sehne nicht. Breitendurchmesser der Entblössung 4—5 Linien. Die kranke Stelle wird mit dem Osteotome rechteckig so umgangen, dass sie schmal von Gesundem umrandet blieb. Die Fläche dieses Rechteckes machte von oben nach unten nahe 1 Zoll, in der grössten Breite gegen 8 Linien aus. Die Handhabung des Osteotomes war auf pyramidale Form des herauszunehmenden Stückes berechnet. Nachdem ich 4 Linien tief gedrungen, die Schnitte aber noch nicht zusammentrafen, gab das Umsägte einer Bewegung mit dem Zollstabe des Osteotomes leicht nach, und wurde entfernt. Daran hing, dunkler roth als die Schnittflächen, gefärbtes, saftiges, morsches, Eiterpunkte enthaltendes Knochen-Gewebe, welches sich unterhalb der Schnitte gelöst hatte. Abtragen einer dünnen Schichte an jeder der beiden Seiten der Knochenwunde. Das Osteotom wirkte dabei senkrecht bis an den hintersten Theil derselben. Auf den Schnittflächen bemerkte man keinen Eiter mehr, an der Endigung der Schnitte war aber das Knochengewebe mürber und von dunklerer Färbung als am Anfange. In einiger Entfernung von der Oberfläche nahm ich daher noch weg, was sich mit dem Spatel durchgraben liess, so dass der Grund der Wunde buchtig wurde. Deren Eingang betrug beiläufig 1 Zoll im Gevierten.

Wegen Nachblutung wurde, in meiner Abwesenheit, der Verband so straff angelegt, dass der Druck Brand zur Folge hatte. Die Sehne stiess sich ab, so weit sie über den Knochen geht, gleich lang und breit die Haut. Schliessung der Wunde 14 Wochen nach der Operation.

Auf der fest mit dem Knochen verwachsenen, vertieften Narbe kamen Monate hinfort schwielige Schuppen und darunter häufig kleine Eiterungen. Fisteln blieben keine zurück. Drei Vierteljahre konnte der Operirte mit Krücke und Stock gut gehen. Da mit einem Male hartnäckige, heftige Schmerzen in der linken Wade; mehrere Wochen später kalter Abscess hinter der Achillessehne, wo sie vom *m. gastrocnemius* abgeht. Einschnitt. Wiederholte Gegenöffnungen. Stärkendes Verfahren. Nach 3 Monaten hatte mein Bemühen die Eiterung noch nicht gestillt, so dass für meine ferneren Besuche gedankt wurde. Nicht ganz 4 Jahre nach der Resection hörte ich, der Mann habe auf Krücken gestützt wieder ausgehen können.

Während der kurzen Zeit des Wässerns zerfiel das obere Drittel des Präparates. So weit die Wunde durch die Säge gebildet wurde, hat der Knochen die natürliche Dichtheit, die Zellen des mit dem umsägten Stücke Herausgerissenen sind jedoch weit. Der vertiefte Theil der kranken Stelle der hinteren Fersenbeinfläche gestaltete sich als Spalt, der von oben und innen schräg gegen die Aussenwand des Knochens, in dessen Inneres, zum Krankheitsheerd verläuft.

wurden die Längenschnitte so schräg gerichtet, dass sie etwa im Mittelpunkte des Markraumes zusammentrafen. Das auf dem Durchschnitt dunkel, in einer Mischung von grau und braunroth, gefärbte Gewebe der kranken Knochenlage blutete nicht, — eine Anzeige die Knochenwunde zu verlängern. Ich schnitt abermalige 6 Linien heraus, selbstverständlich nach vorigem Plan, und traf nun die Grenze des Necrotischen. Aus dem zweiten unteren Querschnitte rann Blut.

Die Lücke kam der Breite der Knochenwand nahezu gleich und betrug die Länge, welche 4 Querfinger bedecken.

Das Gefüge des Sequesters war in Folge der Operation grösstentheils blutgetränkt, daher über den Inhalt der Knochenzellen nichts zu sagen ist.

Nachdem die Operation dahin gediehen, bewog mich das unschwer bewerkstelligte Abheben der Knochenrinde vom Sequester weiter zu gehen als ich beschlossen hatte — ich suchte letzteren herauszufördern. Mit dem zwischen kranken und gesunden Knochen geschobenen Stielhacken wurden Splitter des ersteren unter unbedeutender Blutung seitens der Knochenrinde abgerissen. Die Rückwand des unteren Sequesterdrittels war bis auf einen schmalen Streif fort, als wegen Erschöpfung des Kindes, zu welcher sein Schreien viel beigetragen hatte, das Weiteroperiren aufgegeben werden musste. Bis zum aus einander gesetzten Ergebnisse verging etwa 1/2 Stunde. Unangenehme Erlebnisse bewogen mich bald bei meinen Operationen auf Chloroform zu verzichten.

Ueber das Gewebe der Sequesterschale entnimmt man den, 3 Linien messenden, Sägeflächen der Abfälle Folgendes: Knochenrinde und aufgelagerte Masse ist nicht zu sichten. Umsonst sucht man die Dichtheit der ersteren, vielmehr sind zahlreiche, namentlich mit dem Vergrösserungsglase bestimmbare Oeffnungen enger Kanäle bemerklich.

Keine üblen Vorkommnisse beunruhigten uns. Die Wunde sonderte mässig ab. Trockener Charpieverband. Nach 4 Wochen war die kleinere untere Hälfte der Knochenwunde von allem Ungesunden frei. In der 6. Woche gelang es den Sequesterrest unzertrümmert herauszuziehen.

Länge 1 1/2 Zoll. Dicke der Kanten von 1/2 bis 2 Linien. Oberes Ende mit kurzen leer zelligen Zacken besetzt. Zellig ist die Innen-, dem Marke zugekehrte, Fläche, die äussere der Knochenrinde ähnlich, aber wie Bimsstein löcherig und fleckweise von verödetem schwammigem Knochengewebe überzogen. Selbiges hat zum Theil so kleinen Bau, dass es dem unbewaffneten Auge als moosartige Rauhigkeit erscheint und erst unter der Lupe erkannt wird. In solcher Vergrösserung gibt schwammiges Knochengefüge, markleer, das Bild des Badeschwammes wieder. Die dichtere Schichte übertrifft oben kaum die Dicke starken Papieres, macht dagegen den untern Sequesterrand fast ganz aus. Rindensequester sind für den Griffel schwerer darzustellen als gitterige (vom Schwammgewebe herrührende).



Fettwerden der papierenen Unterlage, auf welcher das Präparat trocknete. Es behielt bräunlichgelbe Farbe.

Ende des dritten Monats eiterte die Wunde, an der Stelle der früheren Fistelmündung, noch in Zolles Länge. Wenige Drüsengeschwüre nassten nur mehr. Frischeres Aussehen des Kleinen.

Leider wurde unsere Hoffnung zu nichte. 15 Wochen nach der Operation tauchte Scrofelsucht neuerdings unaufhaltsam empor. Schwellen und Aufbrechen oberflächlicher Lympfdrüsen des Halses. Umfangszunahme des mittleren Theiles der rechten *tibia*. Auf deren Vorderfläche kam langsam, mit unveränderter Hautfarbe, thalergross, eine Eiteransammlung, welche geöffnet wird. Der Eiter war unter der Beinhaut. Später Heiserkeit, Husten, keuchender Athem, gedunsenes Gesicht.

Die Esslust verlor sich, Abmagerung. Untersuchung der Brust gab keinen matten Ton, aber weit verbreitetes Schleimrasseln. Die letzten 14 Tage des Lebens gesteigerte Athmungsbeschwerden. Tod den 1. April 1851. Leichenöffnung nicht bewilligt.

Die eben mitgetheilte Beobachtung ist eine Befürwortung der frühen Operation innerer Necrose. Vor den gutgeheissenen Bedingungen, unter ausgesprochenem Siechthum, zartem Alter zugefügt, war die durchaus nicht unerhebliche Verwundung von keinem Uebelstand begleitet.

Nahe liegt die Annahme, der Lösung des Sequesters werde selbst da Vorschub geleistet, wo wir innere Necrose nach Durchbruch des Eiters eilig operiren. Zögernde Abstossung erlaubt vielleicht das chemische Verfahren.

Schnell war der zunächst beabsichtigte Erfolg. Keine Form des Knochenbrandes fordert gebieterischer als, unter Umständen, die gerade besprochene, dass man die Widerstandsfähigkeit des Körpers unterstütze. **Huguier's** [1]) Abtheilung wird den 19. Juli 1854 ein 42jähriger Mann zugewiesen mit undeutlich begrenzter, schwappender Erhabenheit im unteren Theile der Vorderfläche des linken Unterschenkels. Einschnitt. Der Knochen ist betheiligt. Sinken der Kräfte flösst Besorgniss ein. Den 12. October desselbigen Jahres muss amputirt werden. Necrose des schwammigen Gewebes — der unteren Hälfte des Markraumes gleichkommender Sequester. Die Gesundheit eines mit verbreiteter centrischer Necrose des linken Schienbeines und Contractur des entsprechenden Kniegelenkes behafteten Jungen, den ich während meiner Studien in Berlin, in den Sälen des Herrn Geheimrathes **Jüngken**, sah, hatte nach halbjähriger Dauer des Uebels so gelitten, dass Resection wie Orthopädik für ihn nicht mehr waren.

Die Krankengeschichte fertigte unter den Praktikanten ich.

Friedrich Schäfer, 12 Jahre alt, von erethisch scrofulösem Habitus, Webermeisterssohn, hatte gesunde, damals noch lebende Eltern und war der jüngste unter 6 Geschwistern. Wollte vor dem Sommer 1840 nie nennenswerth krank gewesen sein. Zur genannten Zeit traten plötzlich, Nachts, reissende Schmerzen längs der Adductoren des linken Oberschenkels ein. Nicht zu vergessen, dass die Schlafkammer des Kranken feucht war. Abscess an der Innenfläche des Knie's. Einschnitt. Die Heilung erforderte mehrere Monate. So lange lag der Unterschenkel halb gebeugt auf der äussern Seite. Hierauf Entzündung der Weichtheile des Kniegelenkes, die, mit Blutegeln und Einreibungen der grauen Salbe behandelt, innerhalb weniger Wochen verlief. Dann eine kaum schmerzhafte, nicht geröthete, weiche Beule im oberen Drittel des Unterschenkels, auf der vorderen Schienbeinfläche. Eiter wird entleert. Die gemachte Oeffnung blieb fistulös. Aehnlich bildeten sich nach und nach 8 eiternde Stellen abwärts der beschriebenen, die unteren zu den Seiten des Schienbeins. Aus einzelnen Fisteln wurden Knochenstückchen genommen. Wiederholt seien heftige und jedesmal länger dauernde Eiterungen da gewesen. Oertliche Bäder, abwechselnd mit Pottasche, aromatischen Kräutern und Eichenrinde bereitet. Herbst 1840 verbreitete Zellgewebsentzündung des kranken Unterschenkels; hinterher starke Eiterung um den äusseren Knöchel und unter dem Kniegelenk. In der Heilanstalt versicherte der Kranke zu sein, weil es mit ihm bisher stets schlimmer geworden.

Als ich die Gliedmasse sah. — Oberschenkel, namentlich die untere Hälfte, abgemagert. Unterschenkel rechtwinklig gebeugt. Der Fuss nach Art des Klumpfusses etwas um seine Achse gedreht. Kniescheibe fest zwischen die Condylen gedrückt, jedoch seitlich verschiebbar. Keine Empfindlichkeit des Kniegelenkes gegen Druck. Passive Beweglichkeit des Unterschenkels nicht völlig aufgehoben. Auf der Vorderseite des Knie's, nach unten und innen, eine rothe, nicht mit dem Knochen verwachsene Narbe. Mehrere der erwähnten Fisteln gingen in den Knochen. Gegen offenbar bewegliche Knochenstücke stiess die Sonde nirgend. Das kranke Schienbein breiter denn das andere. Die tägliche Menge des dicken Eiters verhältnissmässig gering. Blasse Gesichtsfarbe. Keine Klage über Schmerz. Kein Fieber.

Ausschliesslich den ergriffenen Knochen angehendes Operiren billigte die Schule nur um den Preis des Sequesters. Gelangte selbiger nicht in die Hände, so war der herabgekommene Kranke, den nunmehr ein stets zahlreich

---

[1]) *Gazette des hopitaux.* 1854. P. 546.

besetztes Hospital beherbergte, schwerer Verletzung umsonst Preis gegeben. Ferneres Warten sicherte aber nicht vor neuem Säfteverluste. Und zuletzt konnte ein verunstaltetes Glied gerettet sein. Die Verkrümmung betraf ein Gelenk, von welchem die Kunst des Zurechtdehnens damals mehr denn je Nieten bekennen musste.

Die, laut meines Tagebuches, den 19. Februar 1841 gemachte Amputation, aus Vorsicht beschlossen, wäre binnen kurzem unabweisslich geworden. Die Condylen des *femur* enthielten eine kleine Eiterablagerung.

Sonst schrieb ich über das Präparat nieder, das ich nur im Gedränge der Zuhörer sah: Kniegelenk gesund; mehrere Stellen der vorderen Schienbeinwand entblösst und durchbohrt. Im Markraume festsitzende Sequester, deren Zusammenhang durch verschieden lange Absätze weisslichen, dichten Fasergewebes unterbrochen war.

Unläugbar begünstigte der Kranke das Zustandekommen der Knieverkrümmung dadurch, dass er den Unterschenkel lange fort gebeugt hielt. Hat die Krankheit des *femur* nach dem Reflexgesetze auf die verkürzten Muskeln gewirkt, so ist der Fall werthvoll für die Zeichenlehre.

Ich glaube den Amputirten mit fast geheilter Operationswunde nochmal gesehen zu haben.

Selbst bei weit verbreiteter *necrosis interna* ist Säfteverlust wohl nicht das allein Verderbliche. Erwägen wir, was ein Organismus oft aushält, wenn nach hitziger eiternder Entzündung der Körper eines Röhrenknochens, oder Stücke desselben absterben, wenn namentlich mehrere Knochen gleichzeitig befallen werden; vergegenwärtigen wir uns ausserdem die nach Jahren chirurgisch bewerkstelligten, dauernden Heilungen eingekapselter Necrose. Freilich weiss man längst, dass dem Knochenbrande verschiedene Ursachen zu Grunde liegen. Rheuma hatte bei dem Friedr. Schäfer schwerlich Einfluss auf das Schienbein. Wenn rheumatische Entzündungen des Inneren von Röhrenknochen den Ausgang in Eiterung machten, war nach vielfachem Zeugniss der Verlauf der Entzündung unter heftigem Fieber ein kurzer. **Huguier** ist geneigt in dem von ihm beschriebenen Falle den Zelleninhalt der absterbenden Knochenlage für schmelzenden Tuberkelstoff anzusprechen. Unsere Beobachtungen weisen nach äusserlich Wahrgenommenem auf scrofulös tuberculösen Ursprung hin. Inmitten und durch die Länge des Körpers der Röhrenknochen käme demnach Tuberculose in Form der Infiltration vor. Hinsichtlich dieser Frage war die Untersuchung der zuletzt erkrankten *tibia* des operirten Kindes wichtig, durfte die seltene Gelegenheit benützt werden. **Stanley**[1]) operirte centrischen Knochenbrand, der nach „Verletzungen (Pfeilwunden) oder Fiebern“ entstanden, ohne wesentliche Trübung des Befindens mehrere Jahre währte und auf viel engeren Raum beschränkt geblieben zu sein scheint, als in obiger Zusammenstellung.

Die Erfahrungen, welche den ärztlichen Muth beleben, wo Knochenkrankheiten, auf denen Verdacht der Tuberculose lastet, zu eingreifenden Operationen nöthigen, hat **M. Jäger** bereichert, da er an einem jungen Manne, der ihm mit Knochenfrass der Fusswurzelknochen der einen, und des Ellbogengelenkes der anderen Seite gebracht wurde, in ununterbrochener Sitzung, zuvörderst die Amputation des Unterschenkels, sofort die Ausschneidung des kranken Ellbogengelenkes erfolgreich vollzog.[2])

Ausser durch das Allgemeinleiden vertheidigt **Huguier** die Amputation durch die Nähe des gesunden Tibiotarsalgelenkes. Den Sequester trennte davon, centimèter dick, gutes Knochengewebe. Wesentlich mitleidend war auch die übrige Umgebung nicht. Erwähnt sind nur Gefässnetze in der Synovialhaut des zwischen Sprung- und Fersenbein befindlichen Gelenkes.

---

[1]) *A treatise etc.* P. 131 u. 132.

[2]) Die Operation wurde gemacht, so lange mein Freund **Ried** Assistenzarzt an der Erlanger chirurgischen Klinik war. Er verbürgt mir die Richtigkeit der Angabe.

Ich weiss nicht, ob der Operirte noch lebt. Sicher ist, dass er sich Jahre nach der Operation wohl befunden hat.

Die anatomischen Verhältnisse jener Beobachtung hinderten die Resection nicht unbedingt. Ohne nachträgliche beklagenswerthe Ereignisse mussten sich **Liston**[1]) und **Velpeau**[2]) bei Ausrottung der cariösen *tuberositas tibiae* dem Kniegelenke bis auf wenige Linien nähern. Nun verträgt Necrose die Operation gewiss eben so gut als *caries*.

Gemäss der gewählten Ordnung kommt jetzt die concentrisch schichtende Necrose an die Reihe. **Stanley**[3]) beschreibt, ich glaube der erste, einen hieher gehörigen Fall. Ueber die Krankheitsgrenzen wird nur angegeben, dass Necrose fast die ganze Schaftlänge des kranken Knochens begriff, der Sequester zwischen dem innersten, das Mark umschliessenden, und dem äussersten, verdickten Theil der Wandung des Knochenrohres haftete.

Bevor der schwere Beweis geliefert ist, Kunst dürfe das Mark eben so gefahrlos vernichten, als bisweilen Krankheit, lassen selbst bewegliche concentrische Sequester, gleichviel welcher Ausdehnung, die Rettung des Gliedes nur bedingungsweise zu. Wie nimmt man den concentrischen, einen schmalen Streif darstellenden Sequester unter Anderem aus der inneren Seite des Schenkelbeines? Oder wenn ein concentrischer Sequester das Mark in zweiter Reihe vollständig umgürtet, nach welchen Vorbereitungen lässt sich von den dreien in einander geschachtelten Röhren die mittlere, bei Unversehrtheit der innersten, durch eine seitliche Oeffnung der äusseren bewältigen?

Zugegeben, ein Knochen sei seines Markes ungestraft zu berauben, so scheint völlige Entfernung unbeweglicher concentrischer Röhrensequester unter den langen Knochen, bei welchen von Ausschneiden eines Stückes der Wandungen überhaupt die Rede ist, bloss an der *tibia* möglich; Oberarm- und Oberschenkelbein würden zu grossen Massenverlust erleiden. Operiren müsste man wie der Erfinder des Osteotomes, als ihm von **Ricord** die Ausrottung einer cariösen Stelle des Stirnbeines übertragen wurde, d. h. das Krankhafte mittels neben einander laufender Schnitte zerstören.[4])

Die Kranke des Bartholomäushospitales war 22 Jahre alt. Schon bei der Aufnahme grösste Schwäche. Abmagerung, langsamer Puls, Livor des Gesichtes, Hände und Füsse kühl. Drei chronische Abscesse, einer oben und aussen am Oberschenkel, zwei an der Vorderseite der *tibia*, wurden geöffnet. Auf den Knochen führten nur die beiden letzteren. Nachdem mehrere Monate gegen andauernden heftigen Knochenschmerz und wiederholte Entzündungen der Weichtheile äusserlich Blutegel, Umschläge, Jodkalibäder, innerlich Sassaparille u. s. w. mit nur vorübergehendem Erfolge an-

---

[1]) **Ried**, die Resectionen u. s. w. S. 425.

[2]) *Médecine opératoire.* Paris 1839. Tome deuxième. P. 668.

[3]) *A treatise etc.* Pag. 137.

[4]) **Ried** a. a. O. S. 213.

gewandt worden, und nahrhafte Speisen, sowie die nothwendigen Arzneien den Körper wenig gekräftigt hatten, beschloss **Stanley** die Operation. Trepaniren jeder der beiden aufgefundenen Knochenfisteln. In der Hoffnung, es sei alles necrotische Gewebe, werden mehrere abgestossene Knochenstücke entfernt.

Knochenschmerzen und Anfälle von Entzündung der Weichtheile blieben wie vor der Operation. Nach länger als einem Jahre erbat die Kranke ihre Entlassung. Sie starb bald darauf an einer Entzündungskrankheit der Brust.

Stanley bedauert, dass er vor dem Trepaniren völlige Trennung des todten Knochens vom gesunden nicht abgewartet, denn alsdann war ersterer, hinreichend freigelegt, ganz zu bekommen.

Ungesäumt, wie bei stark eiternder Centralnecrose, muss operirt werden, wenn concentrische Necrose das Leben immer durch Schmerz bedroht. Spätere Zeit wird lehren, ob der Gefahr beider vorgebaut sei, wo der Sequester nur theilweise zu beseitigen ist. War eine unvollendete Operation concentrischer Necrose in jeder Hinsicht fruchtlos, so halten wir die Amputation für dringend, da weder Reizvertrag des Einzelnen, noch Krankheitsdauer zu berechnen sind.

Ob concentrische, oder centrale Necrose, dürfte vor der Operation räthselhaft sein, falls nur enge Wege die Untersuchung erlauben.

U. E. Sebald'sche Buchdruckerei.

Fig. 1.

Fig. 2

Verlag von Bauer & Raspe.

Fig. 1.

Fig. 2.

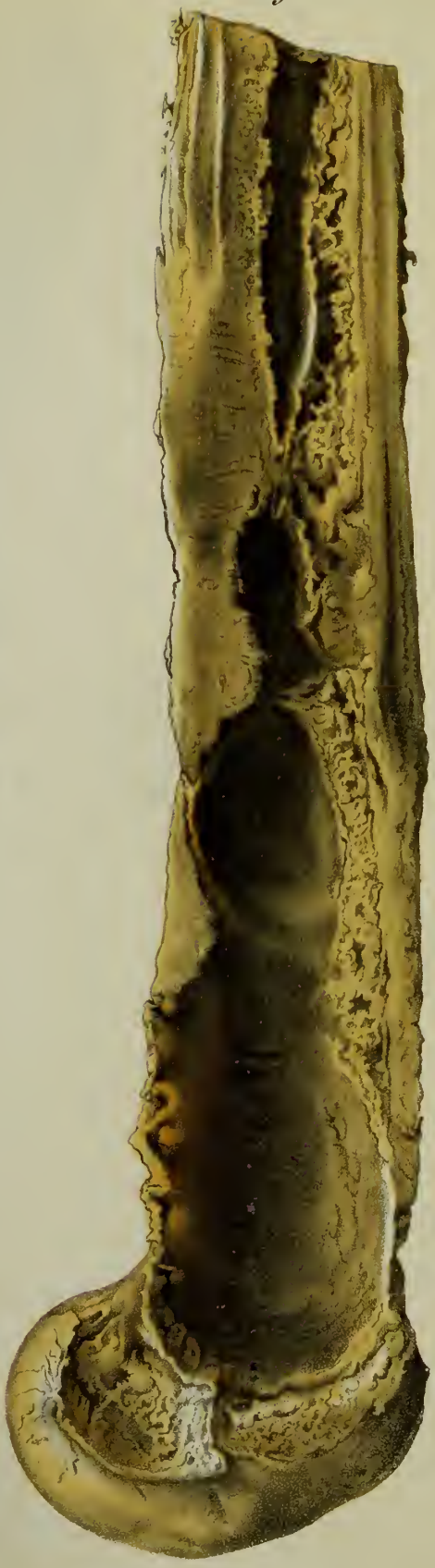

Fig. 3.

Verlag von Bauer & Raspe.

Fig. 1.

Fig. 2.

Fig. 3.

Verlag von Bauer & Raspe.